Hở van động mạch chủ: SATQTN và SATQTQ

PGS. TS. Phạm Nguyễn Vinh
Đại học Y khoa Phạm Ngọc Thạch
Đại học Y khoa Tân Tạo
Bệnh viện Tim Tâm Đức
Viện Tim TP. HCM

NGUYÊN NHÂN VÀ GIẢI PHẪU BỆNH

1. Bệnh lý của van ĐMC

-Thấp tim

-Bẩm sinh :

- *Van ĐMC 2 mảnh*
- *Thoái hóa dạng mucin*
- *H/C Laubry-Pezzi*
- *Đường hầm thất trái - ĐMC*

-Viêm NTMNT

-Bệnh chất keo TD : Lupus ban đỏ, VKDT

-Chấn thương

NGUYÊN NHÂN VÀ GIẢI PHẪU BỆNH

2. Bệnh lý của ĐMC lên

- H/C Marfan
- Dãn ĐMC lên không rõ nguyên nhân
- Phình vòng van ĐMC
- Bệnh chất keo
- Bóc tách ĐMC

Phân loại hở van ĐMC/cơ chế

- Type I: dãn gốc ĐMC (vòng van, xoang Valsalva, chỗ nối xoang-gốc ĐMC)
  - Lá van bình thường
  - Dòng hở trung tâm
- Type II: vận động lá van thái quá hoặc sa van
  - Dòng hở lệch tâm
- Type III: tổn thương nguyên phát lá van do sợi hóa, vôi hóa (TD: thấp tim, van ĐMC 2 lá, ...)
  - Dòng hở lệch tâm

* Type I, II: có thể sửa van

CƠ CHẾ HỞ VAN

- Dầy và co rút lá van - TD : thấp tim
- Rách lá van - TD : VNTMNT
- Sa van ĐMC - TD : H/C Laubry Pezzi, Bóc tách ĐMC
- Dãn ĐMC lên làm căng các mảnh van
  TD: viêm ĐMC do giang mai, do VKDT

* Phối hợp hay đơn độc các cơ chế.
TD: VKDT tổn thương xảy ra ở lá van lẫn ĐMC lên

GIẢI PHẪU HỞ VAN ĐMC

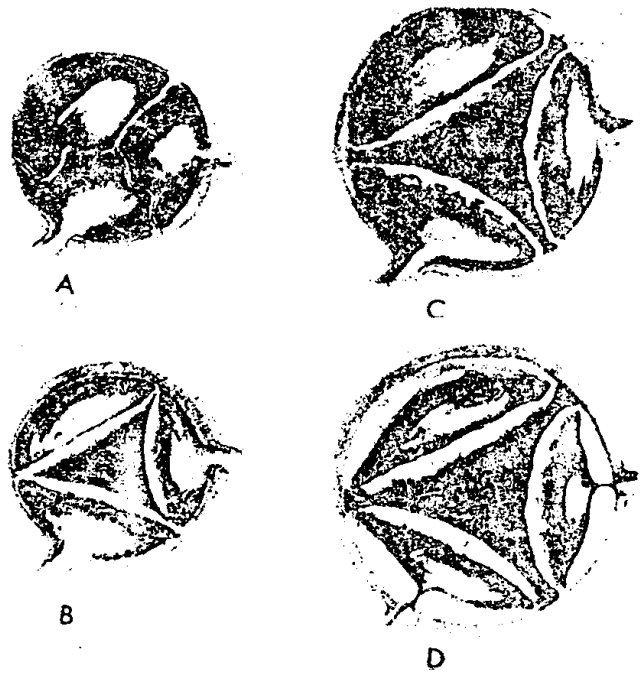

A : Van ĐMC bình thường

B : Van ĐMC bị thấp tim, mép van co rút

C : Dãn ĐMC làm hở van. TD : Giang mai ĐMC

D : Ngoài hở van do dãn ĐMC, còn bị xơ mỡ động mạch làm hẹp lỗ ĐMV phải và trái

Sơ đồ của hở van ĐMC đơn thuần do các nguyên nhân khác nhau (1)

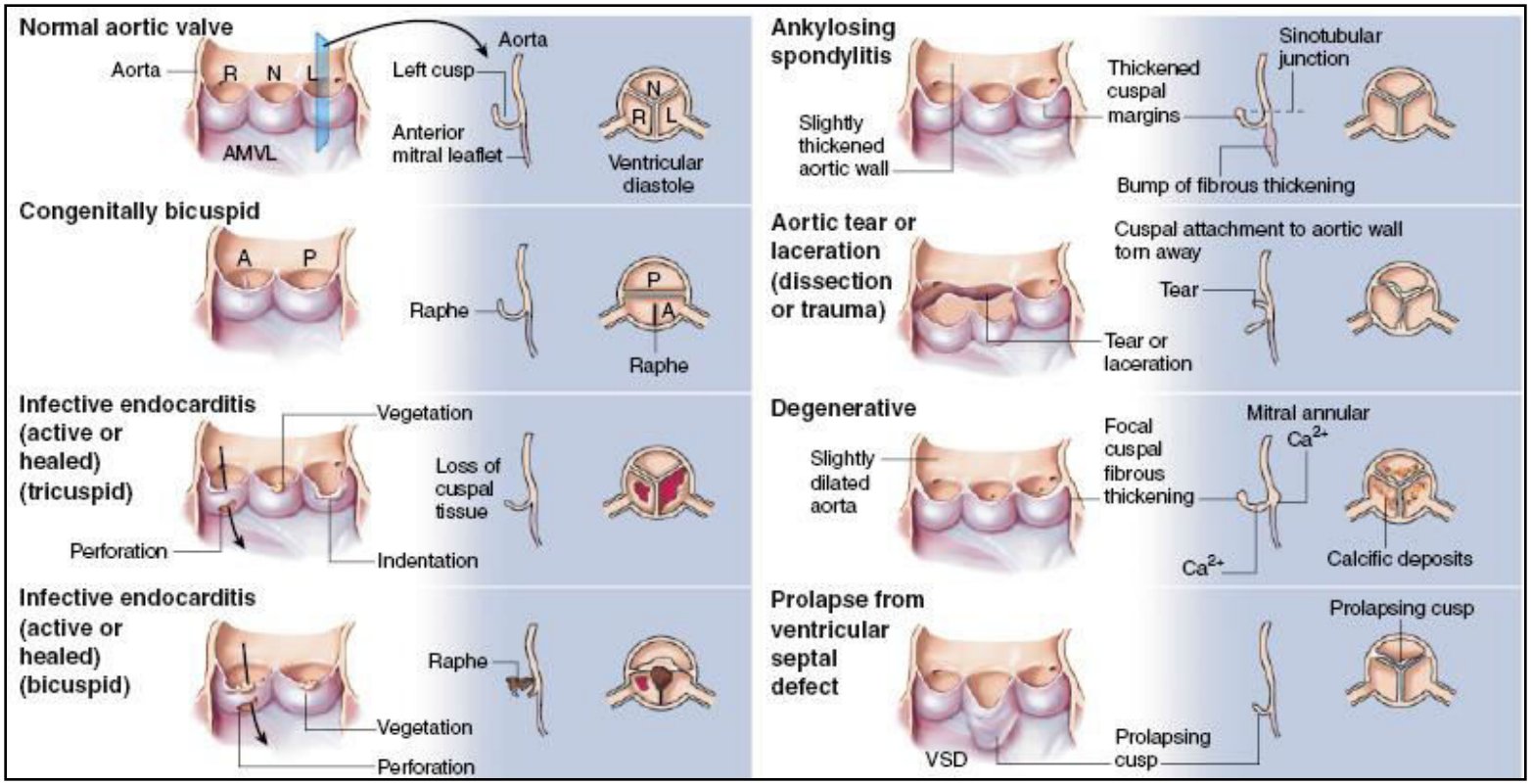

TL: Otto CM, Bonow RO. Valvular Heart Disease. In Heart Disease, ed. By Bonow, Mann, Zipes, Libby. Elsevier Saunders, 9th ed, 2012. p.1468-1530

Sơ đồ của hở van ĐMC đơn thuần do các nguyên nhân khác nhau (2)

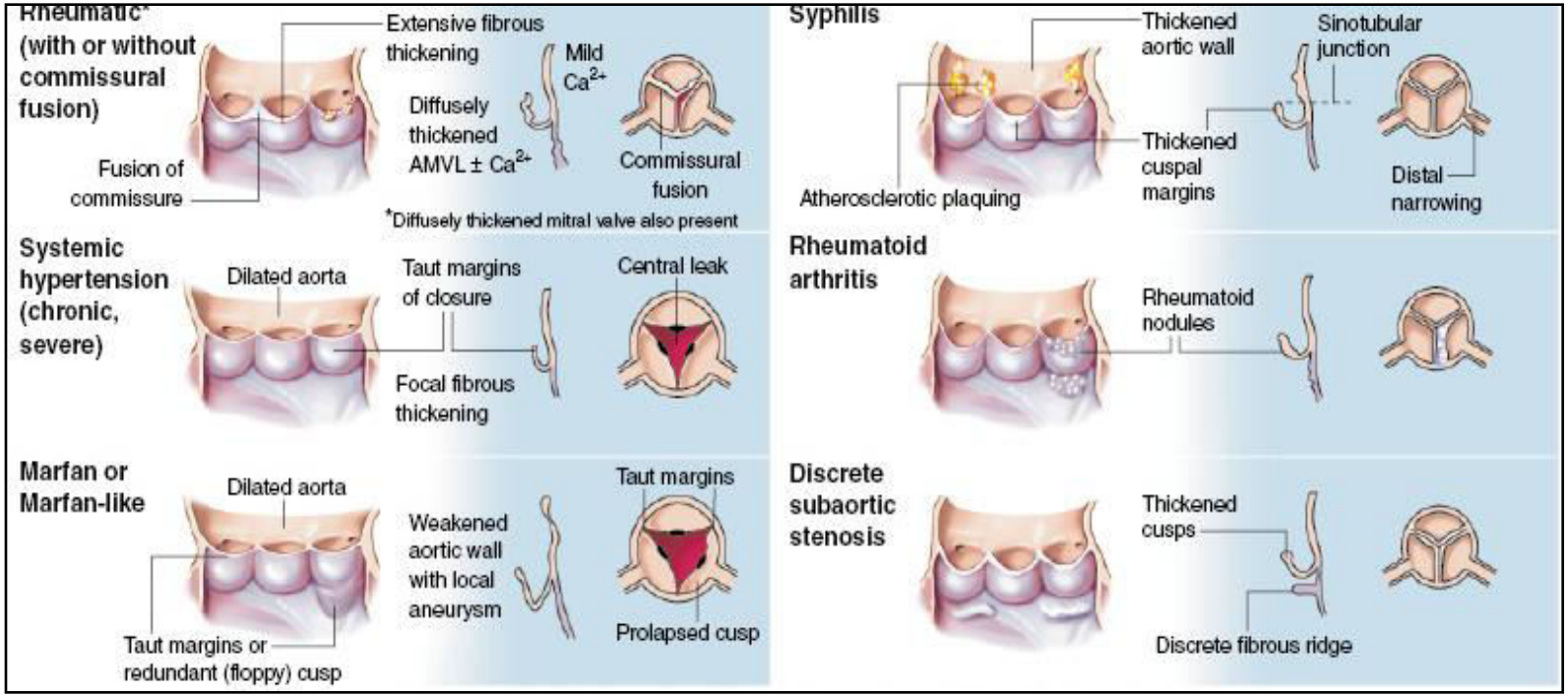

TL: Otto CM, Bonow RO. Valvular Heart Disease. In Heart Disease, ed. By Bonow, Mann, Zipes, Libby. Elsevier Saunders, 9th ed, 2012. p.1468-1530

Huyết động học của hở van ĐMC

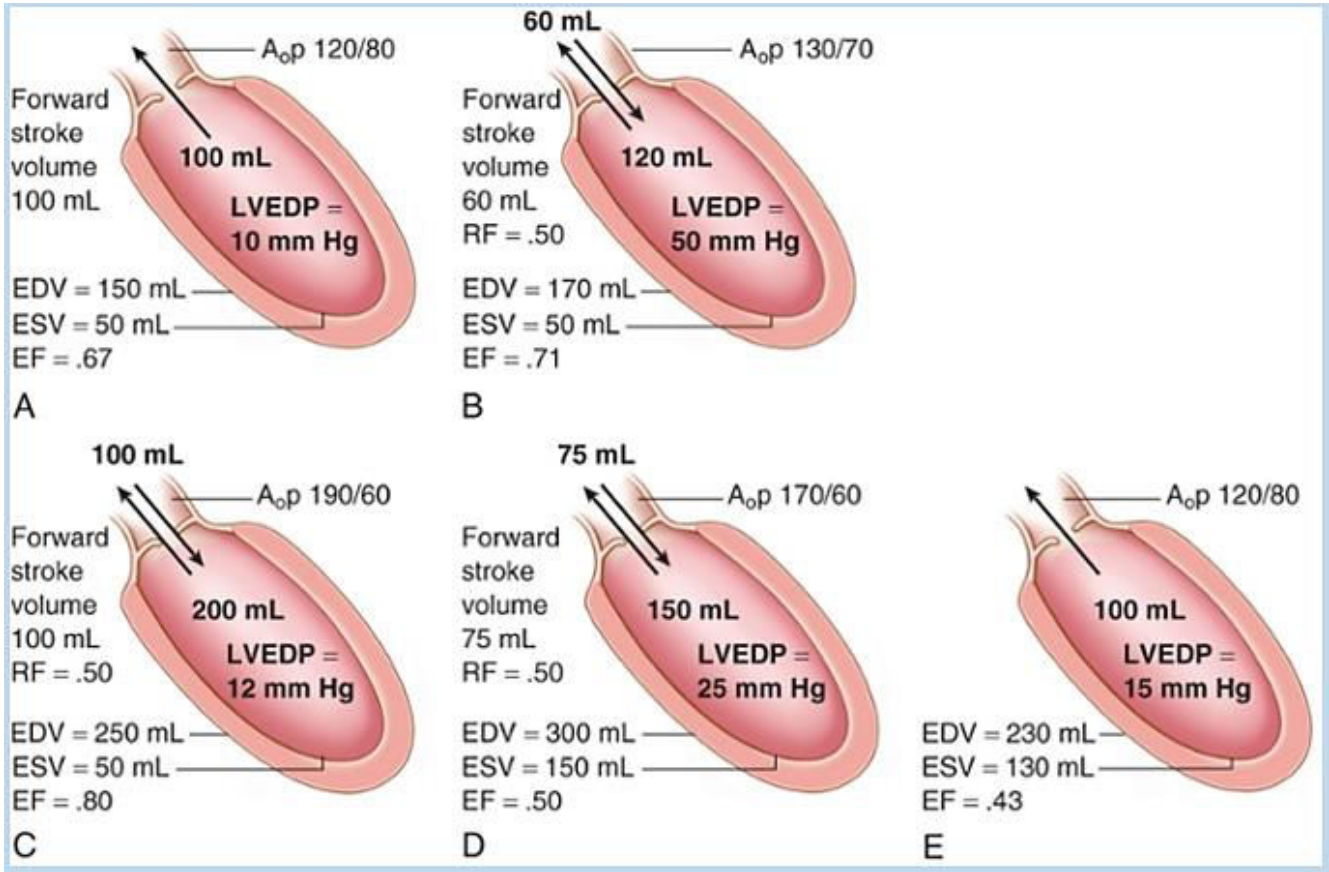

A: bình thường
B: hở chủ nặng cấp
C: hở chủ mạn còn bù
D: hở chủ mạn mất bù
E: ngay sau thay van

TL: Lindman BR et al. Braunwald's Heart Disease, 11th ed, 2018, Elsevier; p1401-1410

Các giai đoạn của hở van ĐMC mạn tính (1)

STAGE	DEFINITION	VALVE ANATOMY	VALVE HEMODYNAMICS	HEMODYNAMIC CONSEQUENCES	SYMPTOMS
A	**At risk of AR**	Bicuspid aortic valve (or other congenital valve anomaly) Aortic valve sclerosis Diseases of the aortic sinuses or ascending aorta History of rheumatic fever or known rheumatic heart disease IE	AR severity none or trace	None	None

TL: Lindman BR et al. Braunwald's Heart Disease, 11th ed, 2018, Elsevier; p1401-1410

Các giai đoạn của hở van ĐMC mạn tính (2)

STAGE	DEFINITION	VALVE ANATOMY	VALVE HEMODYNAMICS	HEMODYNAMIC CONSEQUENCES	SYMPTOMS
B	**Progressive AR**	Mild to moderate calcification of a trileaflet valve or bicuspid aortic valve (or other congenital valve anomaly) Dilated aortic sinuses Rheumatic valve changes Previous IE	***Mild AR:*** Jet width <25% of LVOT Vena contracta <0.3 cm RVol <30 mL/beat RF <30% ERO <0.10 cm^2 Angiography grade 1+ ***Moderate AR:*** Jet width 25-64% of LVOT Vena contracta 0.3-0.6 cm RVol 30-59 mL/beat RF 30-49% ERO 0.10-0.29 cm^2 Angiography grade 2+	Normal LV systolic function Normal LV volume or mild LV dilation	None

TL: Lindman BR et al. Braunwald's Heart Disease, 11th ed, 2018, Elsevier; p1401-1410

Các giai đoạn của hở van ĐMC mạn tính (3)

STAGE	DEFINITION	VALVE ANATOMY	VALVE HEMODYNAMICS	HEMODYNAMIC CONSEQUENCES	SYMPTOMS
C	**Asymptomatic severe AR**	Calcific aortic valve disease Bicuspid valve (or other congenital abnormality) Dilated aortic sinuses or ascending aorta Rheumatic valve changes IE with abnormal leaflet closure or perforation	***Severe AR:*** Jet width ≥65% of LVOT Vena contracta >0.6 cm Holodiastolic flow reversal in proximal abdominal aorta RVol ≥60 mL/beat RF ≥50% ERO ≥0.3 cm^2 Angiography grade 3+ to 4+ In addition, diagnosis of chronic severe AR requires evidence of LV dilation.	*C1:* Normal LVEF (≥50%) and mild-to-moderate LV dilation (LVESD ≤50 mm) *C2:* Abnormal LV systolic function with depressed LVEF (<50%) or severe LV dilation (LVESD >50 mm or indexed LVESD >25 mm/m^2)	None; exercise testing is reasonable to confirm symptom status

TL: Lindman BR et al. Braunwald's Heart Disease, 11th ed, 2018, Elsevier; p1401-1410

Các giai đoạn của hở van ĐMC mạn tính (4)

STAGE	DEFINITION	VALVE ANATOMY	VALVE HEMODYNAMICS	HEMODYNAMIC CONSEQUENCES	SYMPTOMS
D	**Symptomatic severe AR**	Calcific valve disease Bicuspid valve (or other congenital abnormality) Dilated aortic sinuses or ascending aorta Rheumatic valve changes Previous IE with abnormal leaflet closure or perforation	***Severe AR:*** Doppler jet width ≥65% of LVOT Vena contracta >0.6 cm Holodiastolic flow reversal in the proximal abdominal aorta RVol ≥60 mL/beat RF ≥50% ERO ≥0.3 cm^2 Angiography grade 3+ to 4+ In addition, diagnosis of chronic severe AR requires evidence of LV dilation.	Symptomatic severe AR may occur with normal systolic function (LVEF ≥50%), mild to moderate LV dysfunction (LVEF 40-50%), or severe LV dysfunction (LVEF <40%). Moderate to severe LV dilation is present.	Exertional dyspnea or angina, or more severe HF symptoms

ERO, Effective regurgitant orifice; *HF*, heart failure; *IE*, infective endocarditis; *LVEF*, left ventricular ejection fraction; *LVESD*, left ventricular end-systolic dimension; *LVOT*, left ventricular outflow tract; *RF*, regurgitant fraction; *RVol*, regurgitant volume.

TL: Lindman BR et al. Braunwald's Heart Disease, 11th ed, 2018, Elsevier; p1401-1410

CẬN LÂM SÀNG :
SIÊU ÂM TIM 2D VÀ DOPPLER MÀU

Mục tiêu siêu âm :

- Chẩn đoán xác định
- Ước lượng độ nặng
- Cơ chế hở van
- Chức năng thất trái
- Áp lực ĐMP
- Bệnh van hay bệnh tim phối hợp

A

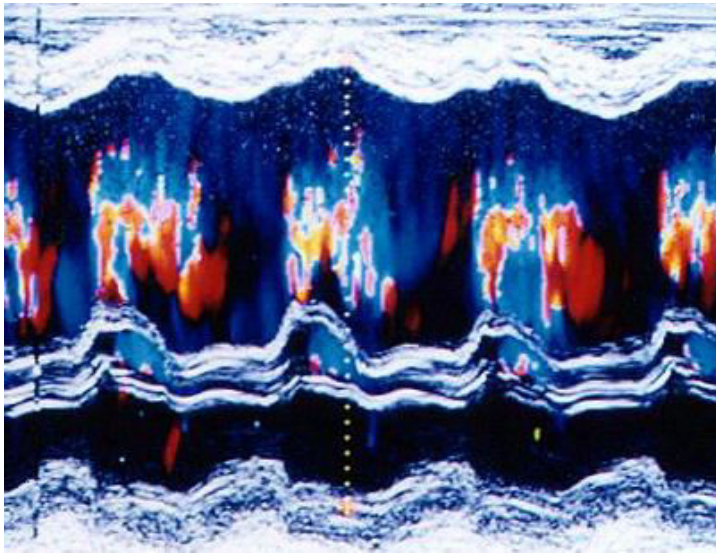

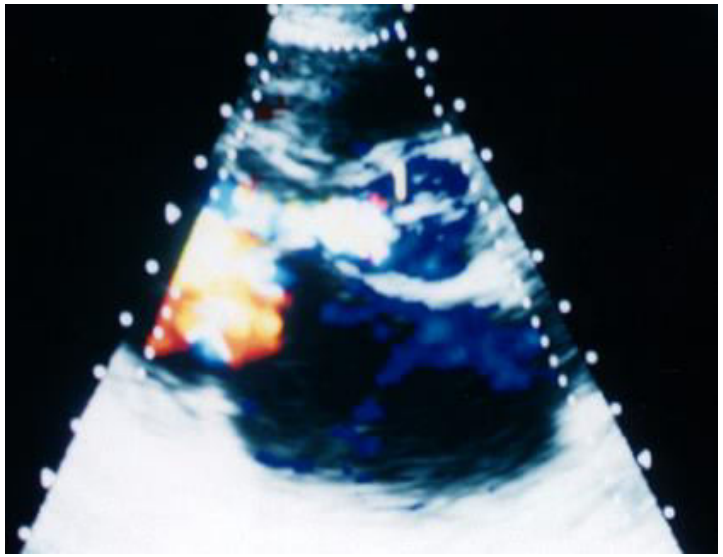

B

Siêu âm 2D và TM – mặt cắt cạnh ức trục dọc . Cắt TM dòng hở van Động mạch chủ (Doppler màu) (A). Độ rộng dòng phụt tại gốc đo được là 8mm (B)

TL: Phạm Nguyễn Vinh. Atlas siêu âm tim 2D và Doppler màu. NXB Y Học 2000

Siêu âm Doppler màu ước lượng độ nặng của hở van ĐMC (1)

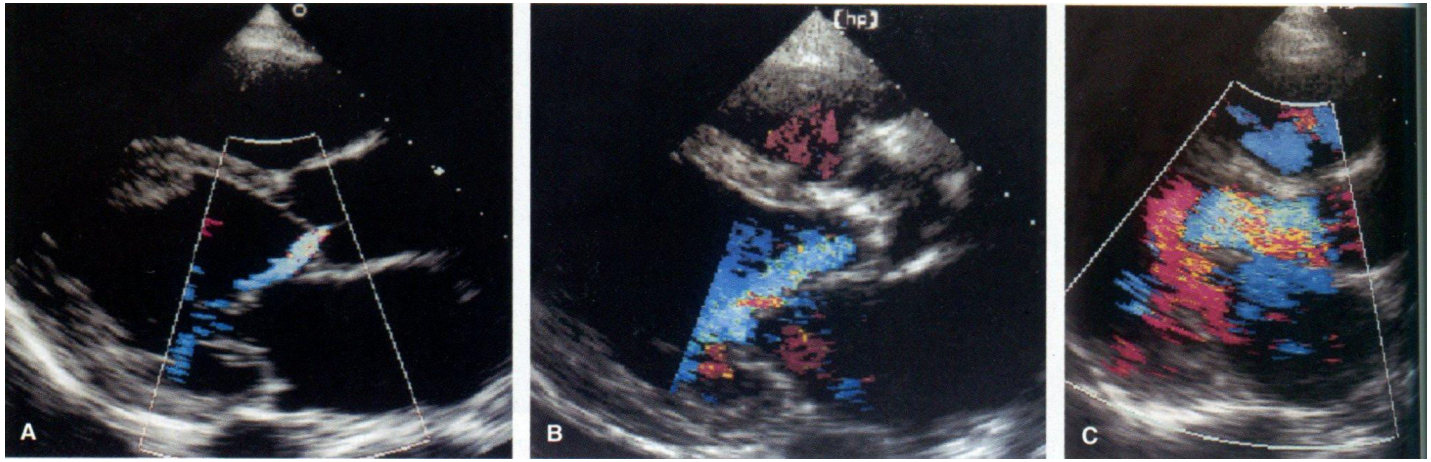

A: hở nhẹ B: hở nặng vừa C: hở nặng

TL: Armstrong WF, Ryan T. Feigenbaum's Echocardiography. Lippincott Williams & Wilkins, 7th ed, 2010, p.263-359

Siêu âm Doppler màu ước lượng độ nặng của hở van ĐMC (2)

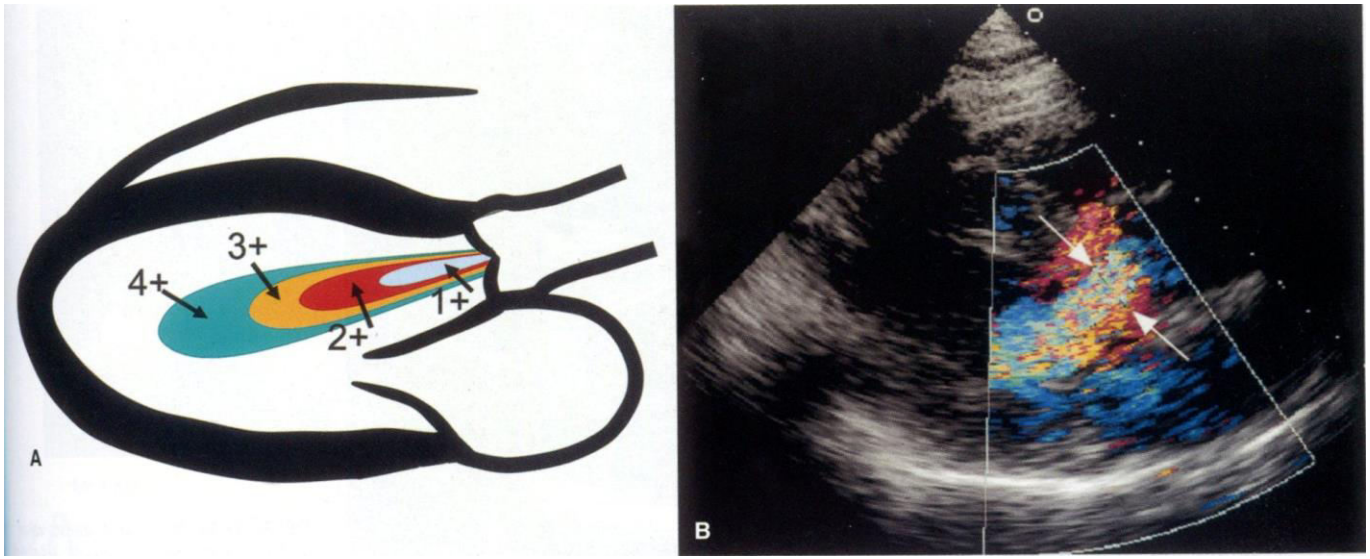

TL: Armstrong WF, Ryan T. Feigenbaum's Echocardiography. Lippincott Williams & Wilkins, 7th ed, 2010, p.263-359

A

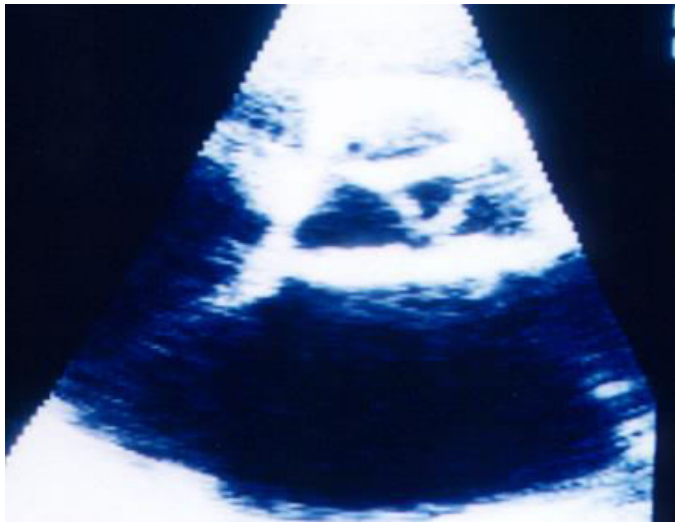

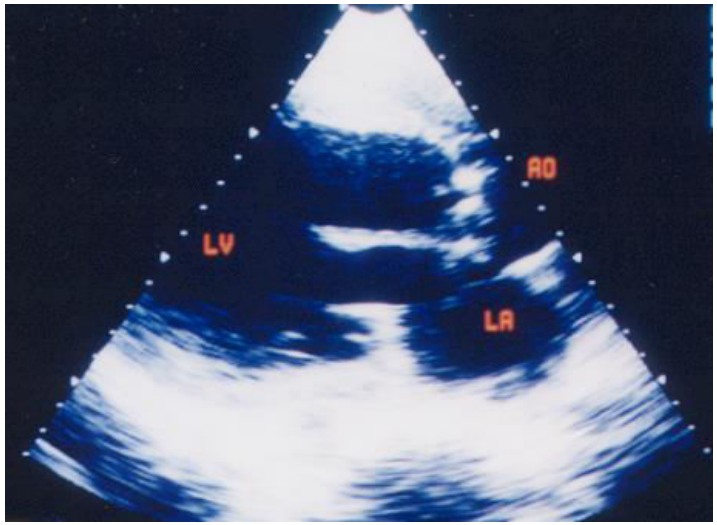

B

Mặt cắt cạnh ức trục ngang-ngang van Động mạch chủ : siêu âm 2D ghi nhận van Động mạch chủ có 3 mảnh,dầy, khép không kín (A). Mặt cắt cạnh ức trục dọc : hình ảnh thất trái dãn lớn trong hở van ĐMC (B).

TL: Phạm Nguyễn Vinh. Atlas siêu âm tim 2D và Doppler màu. NXB Y Học 2000

A

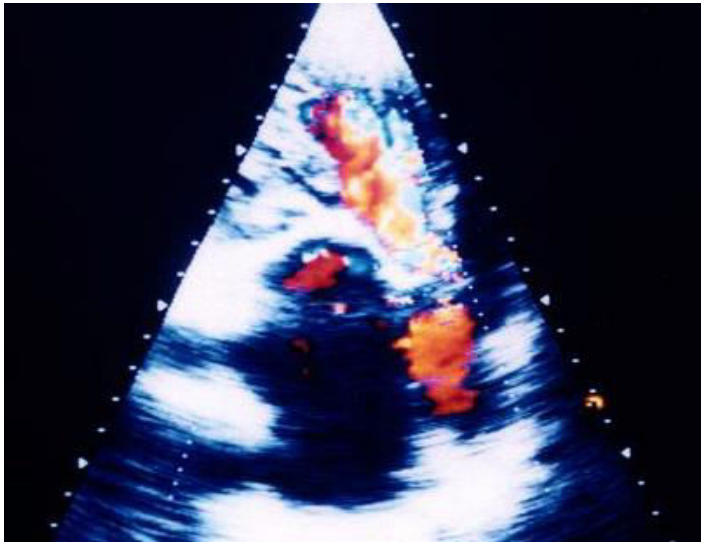

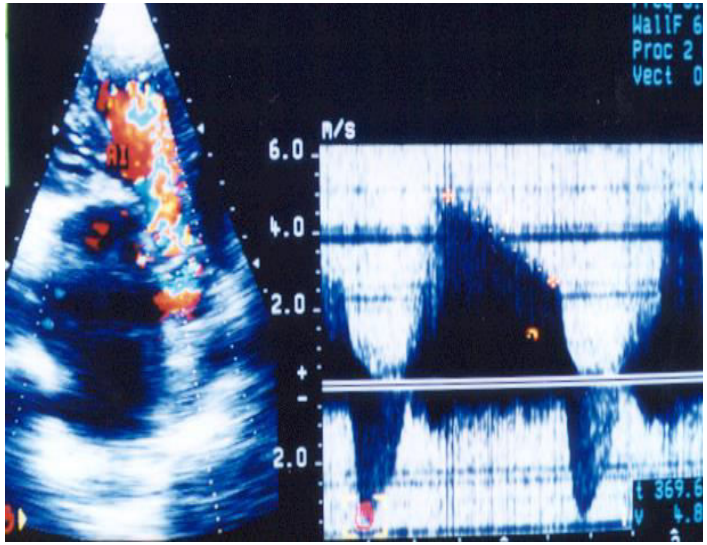

B

Mặt cắt 3 buồng từ mỏm : Độ lan của dòng hở van động mạch chủ vượt quá vùng van 2 lá. Khảo sát Doppler liên tục dòng máu qua van động mạch chủ. Thời gian nửa áp lực của dòng hở van là 369,6ms. Do đó độ hở khoảng 3/4 (A)

TL: Phạm Nguyễn Vinh. Atlas siêu âm tim 2D và Doppler màu. NXB Y Học 2000

A

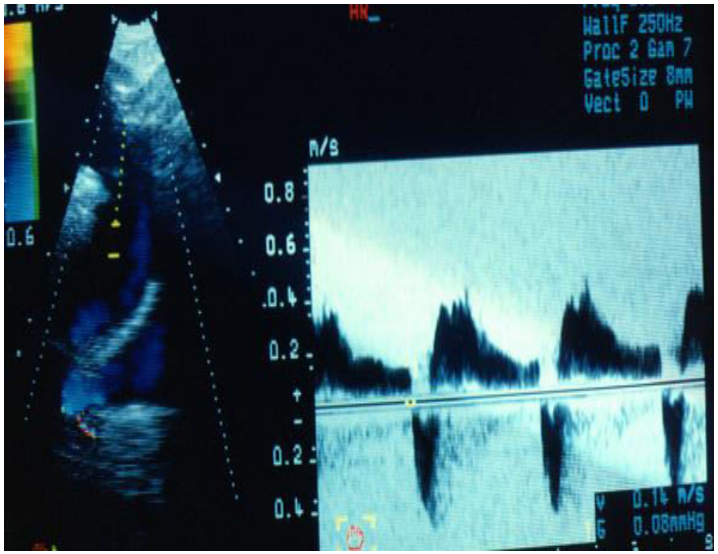

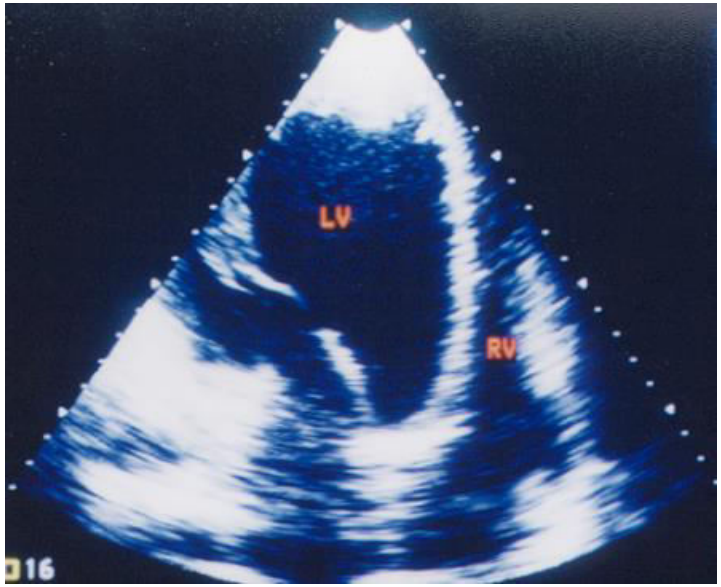

B

Mặt cắt vòng quanh (coronal) trên hõm ức: Khảo sát Doppler xung dòng máu ở Động mạch chủ xuống. Hiệu quả Doppler cuối tâm trương đo được là 0.14 m/s. (hở van động mạch chủ độ 2). Mặt cắt 4 buồng từ mỏm : hình ảnh thất trái dãn rộng (B)

TL: Phạm Nguyễn Vinh. Atlas siêu âm tim 2D và Doppler màu. NXB Y Học 2000

Đo thể tích dòng phụt và phân xuất phụt b/n hở van ĐMC

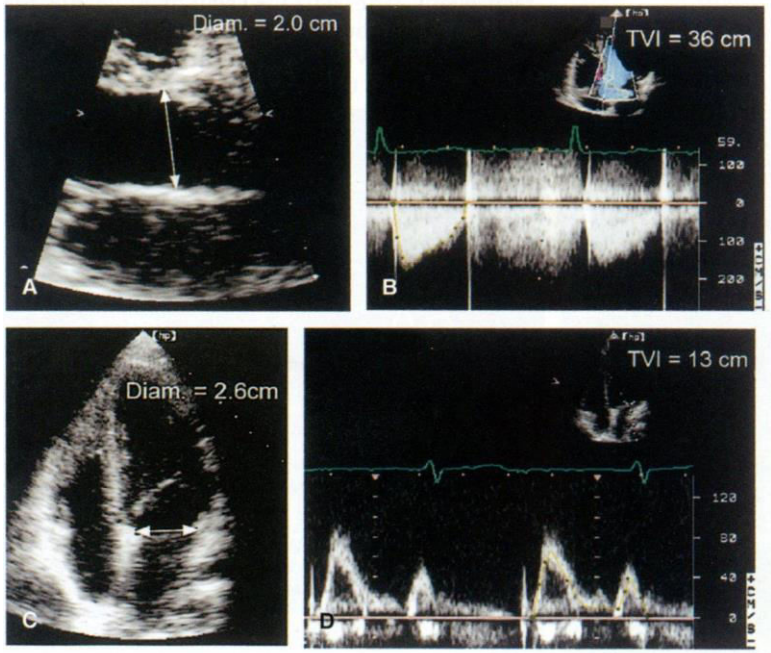

Aortic flow:
CSA_{AV} = 3.1 cm^2
TVI_{AV} = 36 cm
SV_{AV} = 112 cc

Mitral flow:
CSA_{MV} = 5.3 cm^2
TVI_{MV} = 13 cm
SV_{MV} = 69 cc

Regurgitant volume:
112 – 69 = 43 cc

Regurgitant fraction:
43/112 = 38%

TL: Armstrong WF, Ryan T. Feigenbaum's Echocardiography. Lippincott Williams & Wilkins, 7th ed, 2010, p.263-359

ĐỊNH LƯỢNG ĐỘ NẶNG Ở VAN ĐMC

Độ nặng hở ĐMC	**Tiêu chuẩn siêu âm**
I (nhẹ)	Độ rộng dòng phụt ở gốc < 8mm (hoặc 1 - 24%) EDDE < 0,1 m / giây PHT = 470 ± 100 Dòng phụt nằm ngay dưới van sigma
II (vừa)	Độ rộng dòng phụt ở gốc = 8 - 11 mm (hoặc 25 - 46%) EDDE trong khoảng [0,1 - 0,2 m /giây] PHT = 370 ± 70 Dòng phụt không vượt quá giữa van 2 lá
III (nặng)	Độ rộng dòng phụt ở gốc = 12 -16mm (hoặc 47 - 64%) EDDE trong khoảng [0,2 - 0,3 m /giây] PHT = 250 ± 80 Dòng phụt tới vùng dưới cơ trụ
IV (rất nặng)	Độ rộng dòng phụt ở gốc > 16mm (hoặc > 65%) EDDE > 0,3 m /giây PHT = 140 ± 30 Dòng phụt tới mỏm tim

Siêu âm tim đánh giá nguyên nhân hở van ĐMC

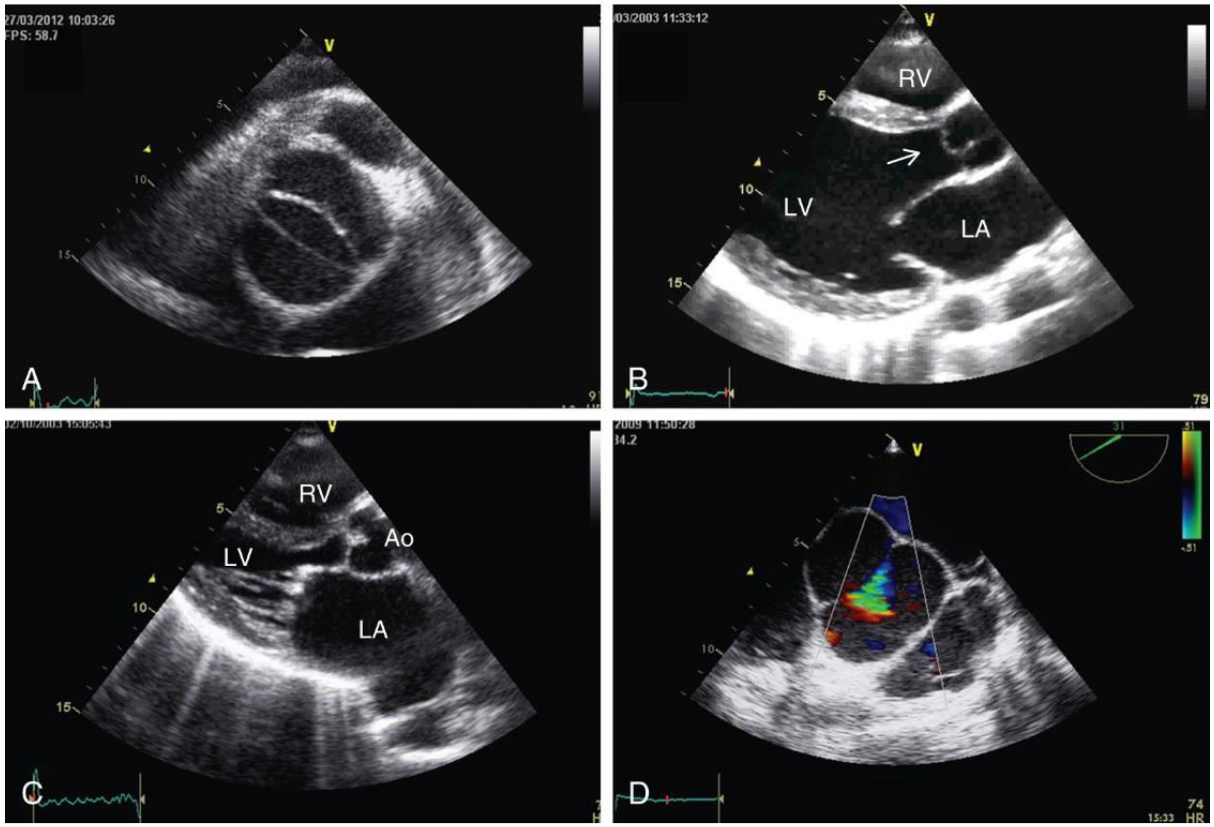

A: van ĐMC 2 mảnh
B: van ĐMC thoái hóa nhầy, gây sa lá vành P
C: bệnh van 2 lá, van ĐMC hậu thấp
D: hở van ĐMC do dãn vòng van

Siêu âm tim qua thực quản khảo sát hở van động mạch chủ

Các mặt cắt khảo sát hở ĐMC

- ME AV LAX view
  - angle 120°
    --> LVOT, Proximal aorta
- ME AV SAX view
  - angle 45 - 60°
    --> Individual cusps
- Deep TG position: angle 0°
- TG LAX view: angle 120°

3D/van ĐMC: còn cần nghiên cứu

Calculation of the ratio of aortic insufficiency height to LVOT diameter

TL: Cohen IS. In Practical Transesophageal Echocardiography. 2015 3rd ed, Wolters-Kluwer, p224-255.

Color M-mode assessment of aortic regurgitation

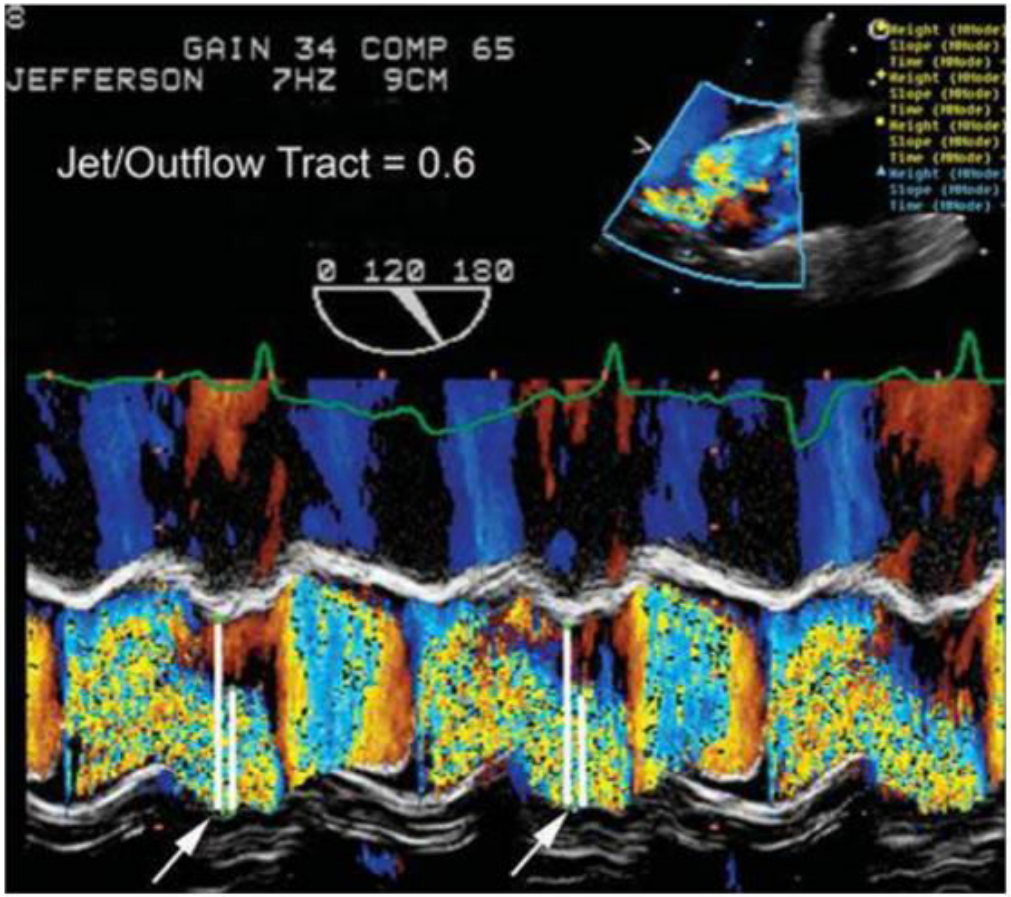

TL: Cohen IS. In Practical Transesophageal Echocardiography. 2015 3rd ed, Wolters-Kluwer, p224-255.

The jet area/left ventricular outflow tract area

TL: Cohen IS. In Practical Transesophageal Echocardiography. 2015 3rd ed, Wolters-Kluwer, p224-255.

Aortic Regurgitation

Parameter	Caveats	Mild	Moderate	Severe
2D imaging of LV at end diastole: (Normal <5.6 cm or 3.2 cm/M^2)	Enlarged in other conditions Normal in acute AR	Normal	Variable	Dilated (chronic)
2D aortic leaflets	Inaccurate	Variable	Variable	Possible flail, coaptation defect, variable
[a]Color Doppler: Jet height/LVOT height % % jet diameter in LVOT/ Area of LVOT	 Inaccurate with eccentric jets Inaccurate with eccentric jets	 <25% <5%	 25–64% 5–20% (mild to moderate)	 ≥65% 21–59% (mod to severe); >59% severe
[a]Vena contracta width (cm)	Accuracy with multiple jets	<0.3 cm	0.3–0.6 cm	>0.6 cm
Diastolic flow reversal in descending aorta	Stiff aorta, brief is normal	Brief, early (Nl)	Holodiastolic, variable height	Holodiastolic, increased amplitude
Slope of the regurgitant jet Pressure half-time of regurgitant jet	Onset velocity ~ to diastolic/ LV by $4V^2$ Effected by aorta and LV compliance	Slow >500 ms	≥2 m/s 200–500 ms	≥3 m/s <200 ms
Regurgitant volume (mL/beat) Regurgitant fraction (%)	Maximum Maximum	<30 mL <30%	30–44 mL (mild to moderate) 30–39% (mild to moderate)	45–59 mL (mod to severe); ≥60 mL severe 40–49% (mod to severe); ≥50 mL severe
EROA (cm^2)	Maximum; good with eccentric jets	<0.10 cm^2	0.10–0.29 cm^2	≥0.30 cm^2
CW Doppler spectral density	Qualitative; mod to severe overlap	Faint	Variable	Dense

[a]Aliasing velocity set at 50–60 cm/s

TL: Cohen IS. In Practical Transesophageal Echocardiography. 2015 3rd ed, Wolters-Kluwer, p224-255.

Pseudosevere AR

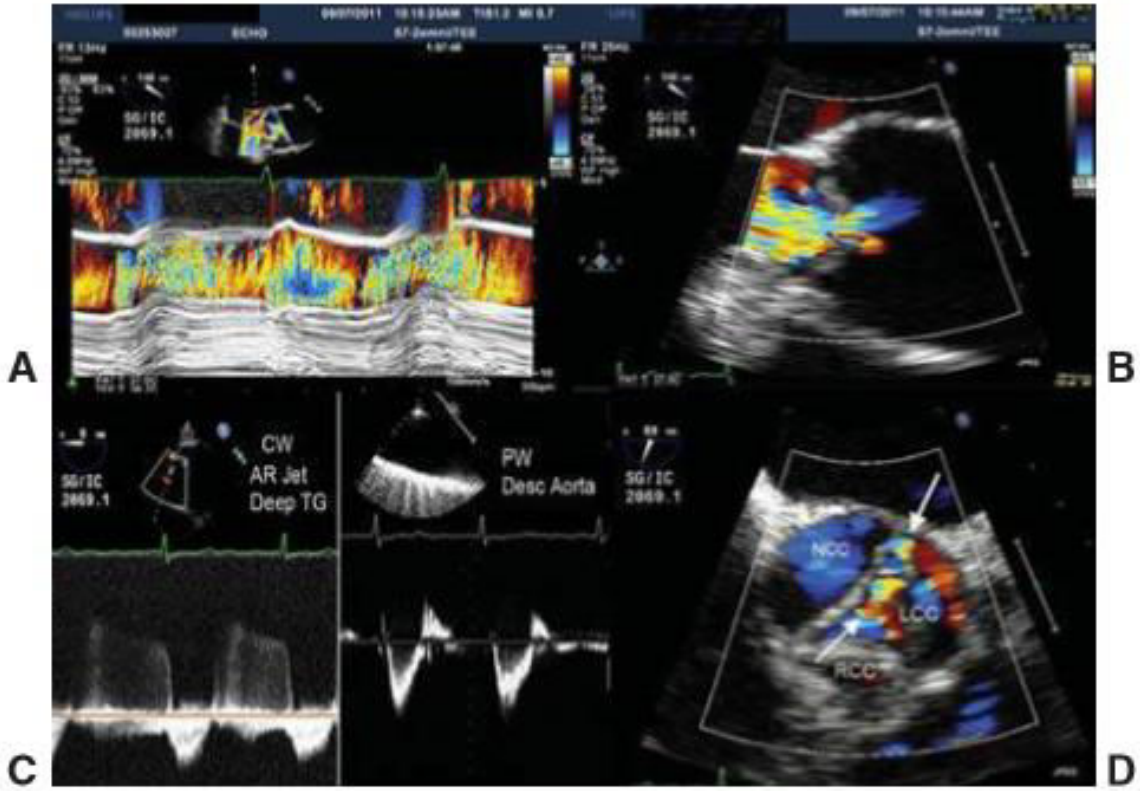

A: Color M-mode of the LV outflow tract. The regurgitant jet fills most of the outflow tract in this plane. **B:** Vena contracta measurement of 0.6 cm consistent with moderate to borderline severe AR. **C:** Left panel: Deep TG interrogation of the AR jet showing a slow decay with a prolonged pressure half-time. Right panel: Interrogation of the proximal descending aorta showing a normal diastolic flow pattern. Both findings suggest mild AR. **D:** Short-axis image of the regurgitant jet (arrows) which is along the coaptation line of the noncoronary cusp (NCC) and left cusp (LCC). Right cusp is RCC. In the perpendicular long-axis views (A and B) the severity of the leak is exaggerated.

TL: Cohen IS. In Practical Transesophageal Echocardiography. 2015 3rd ed, Wolters-Kluwer, p224-255.

Mapping vena contracta

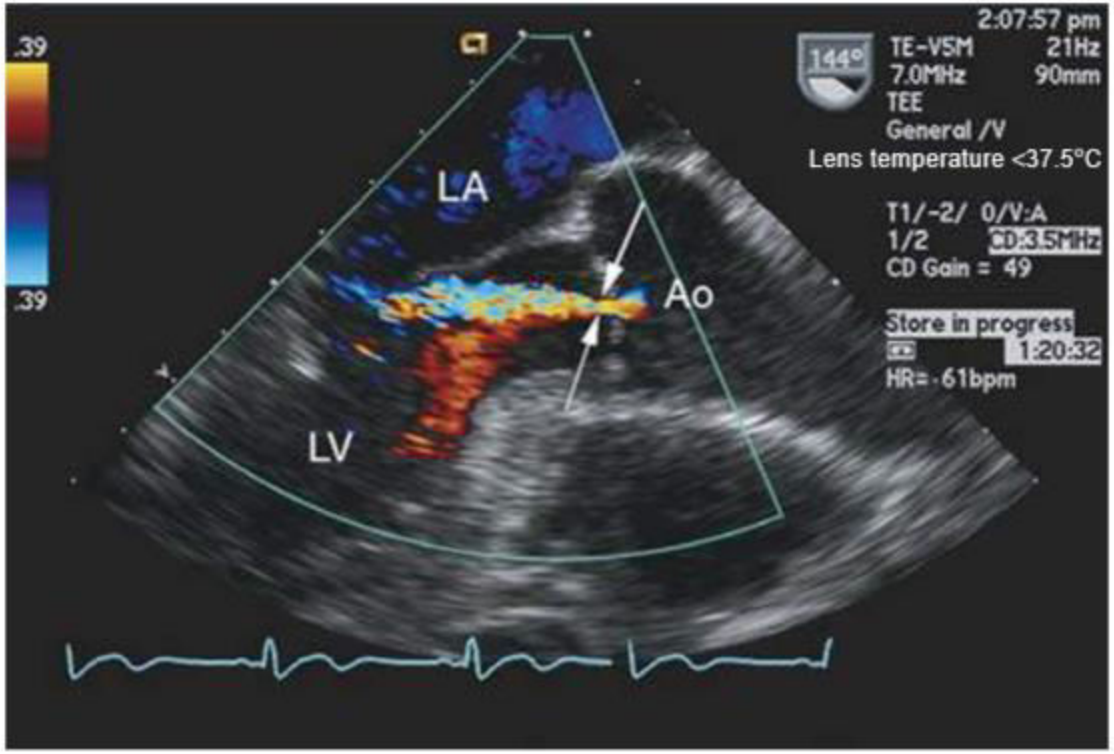

Arrows indicate the vena contracta. This often reaches its true (narrowest) dimension slightly below the valve plane at the flow convergence zone. The latter is the point at which flow from the central aorta reaches its narrowest dimension after it is "focused" by entering the regurgitant orifice on the aortic side of the valve.

TL: Cohen IS. In Practical Transesophageal Echocardiography. 2015 3rd ed, Wolters-Kluwer, p224-255.

Hình ảnh cộng hưởng từ tim của bệnh van ĐMC 2 mảnh: hở van ĐMC và dãn ĐMC lên

A: Fast single-shot steady state free precession (SSFP) image in a coronal view

B: Retrospectively reconstructed magnitude image from a phase-contrast sequence show a bicuspid aortic valve

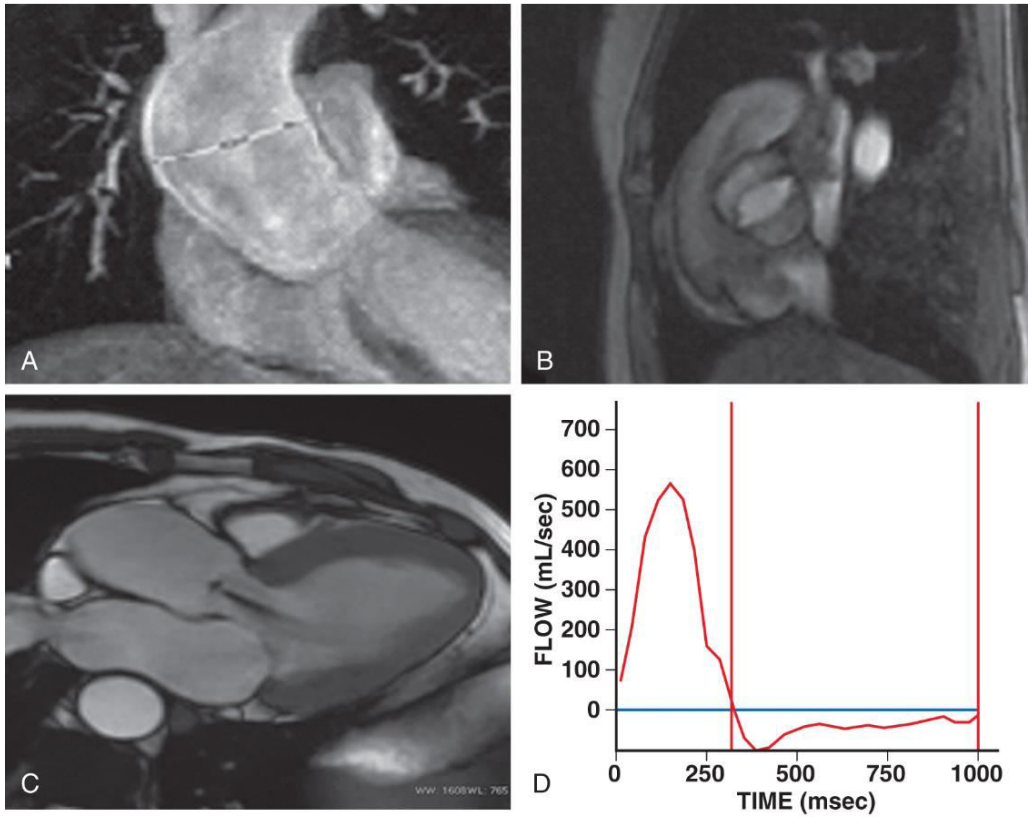

C: Balance SSFP image. Oblique axial LV inflow-outflow view, showing grade 2 AR.

D: Flow-versus-time plot for the ascending aorta. Antegrade flow was calculated at 140 mL/beat, retrograde flow at 40 mL/beat, and aortic regurgitant fraction of 33%.

TL: Lindman BR et al. Braunwald's Heart Disease, 11th ed, 2018, Elsevier; p1401-1410

Sống còn không phẫu thuật của 242 b/n hở van ĐMC mạn

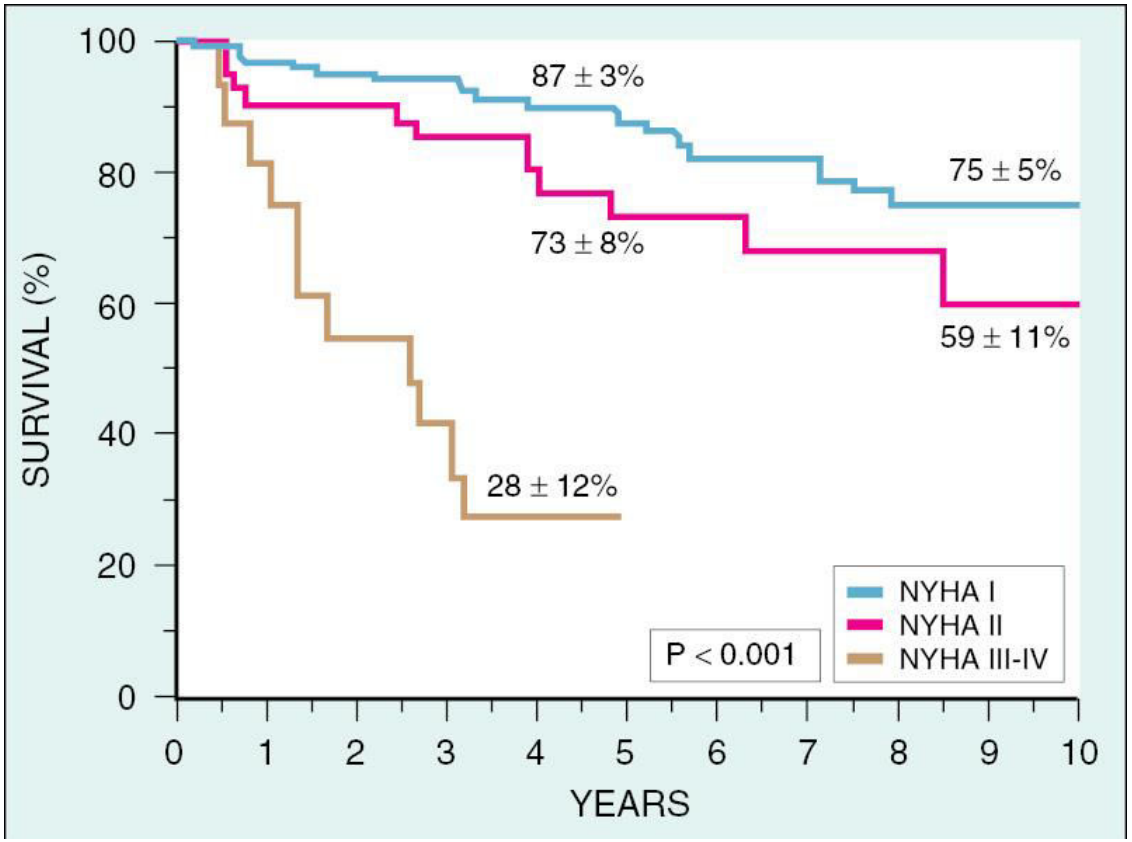

TL: Otto CM, Bonow RO. Valvular Heart Disease. In Heart Disease, ed. By Bonow, Mann, Zipes, Libby. Elsevier Saunders, 9th ed, 2012. p.1468-1530

Sống còn b/n hở van ĐMC không TC/CN, không PT

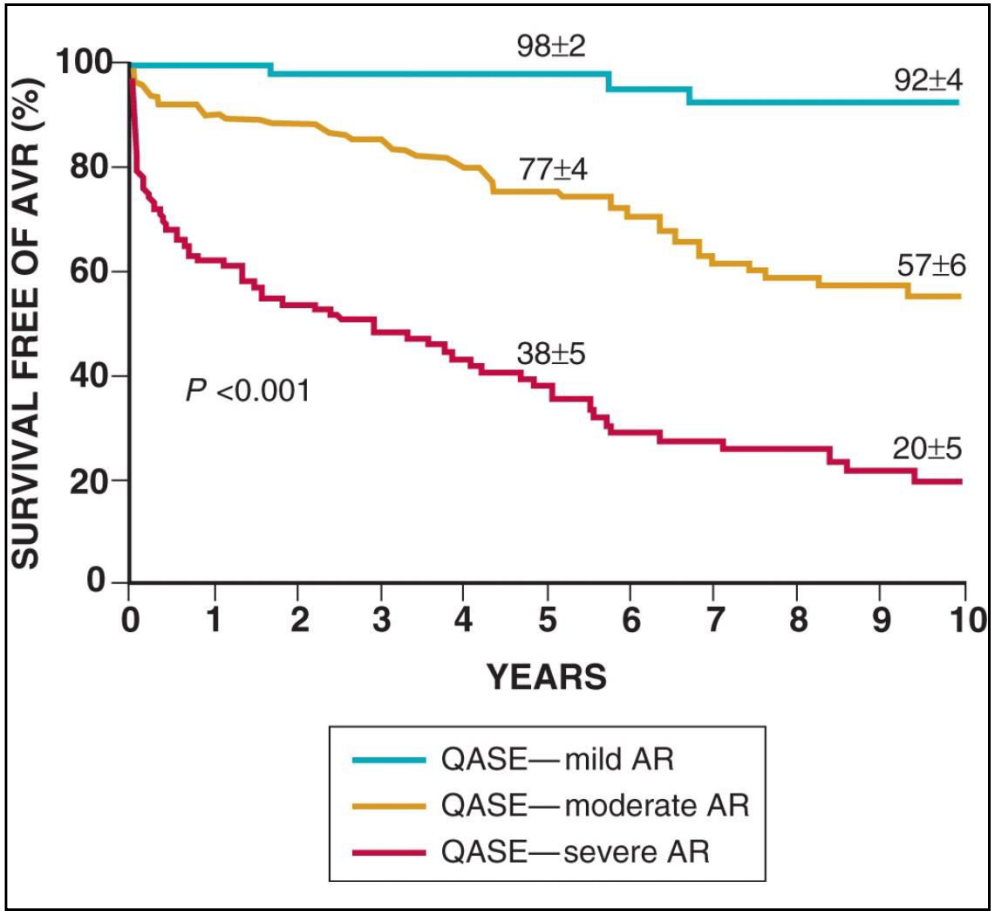

TL: Lindman BR et al. Braunwald's Heart Disease, 11th ed, 2018, Elsevier; p1401-1410

Diễn tiến tự nhiên hở van ĐMC không TC/CN

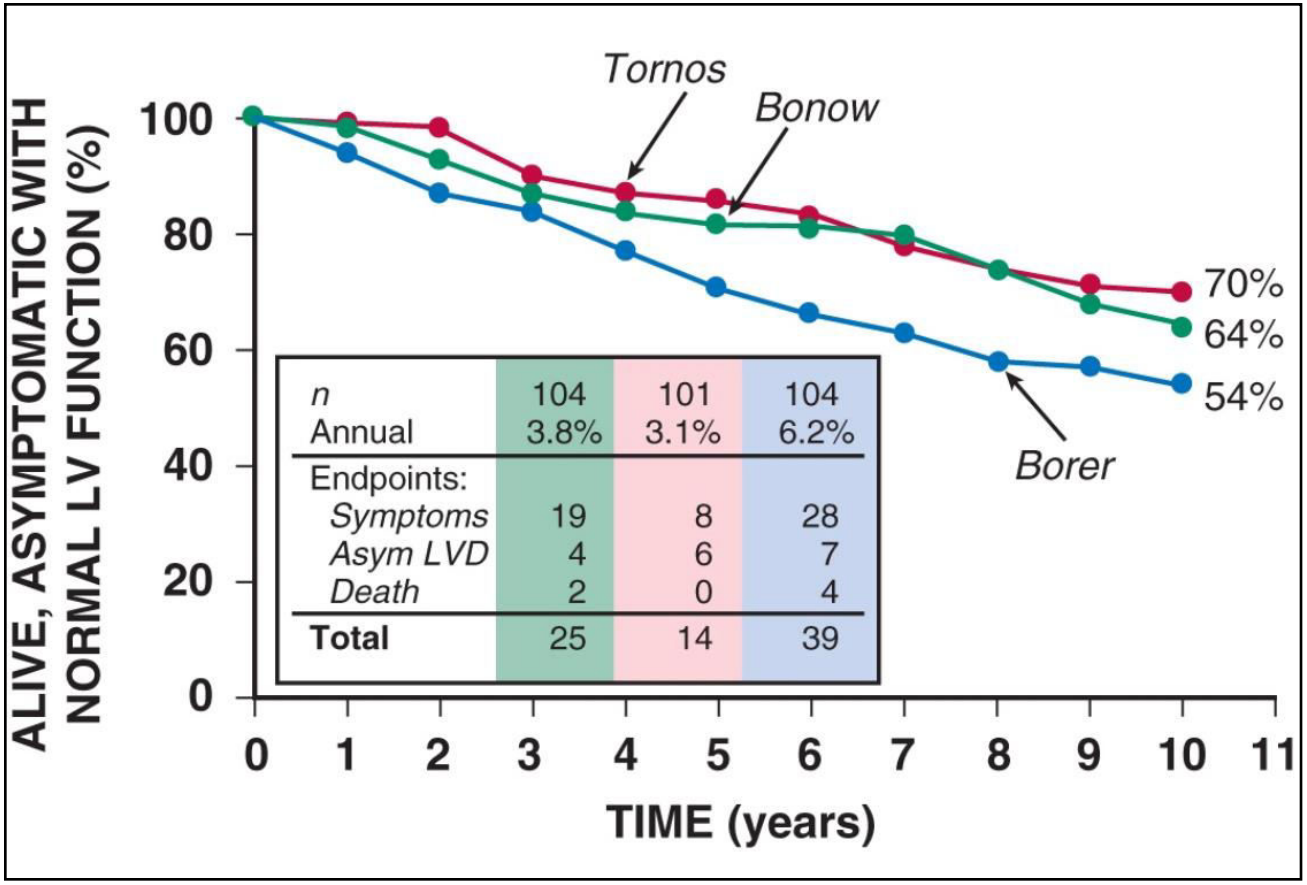

TL: Lindman BR et al. Braunwald's Heart Disease, 11th ed, 2018, Elsevier; p1401-1410

Chiến lược xử trí b/n hở van ĐMC nặng, mạn tính

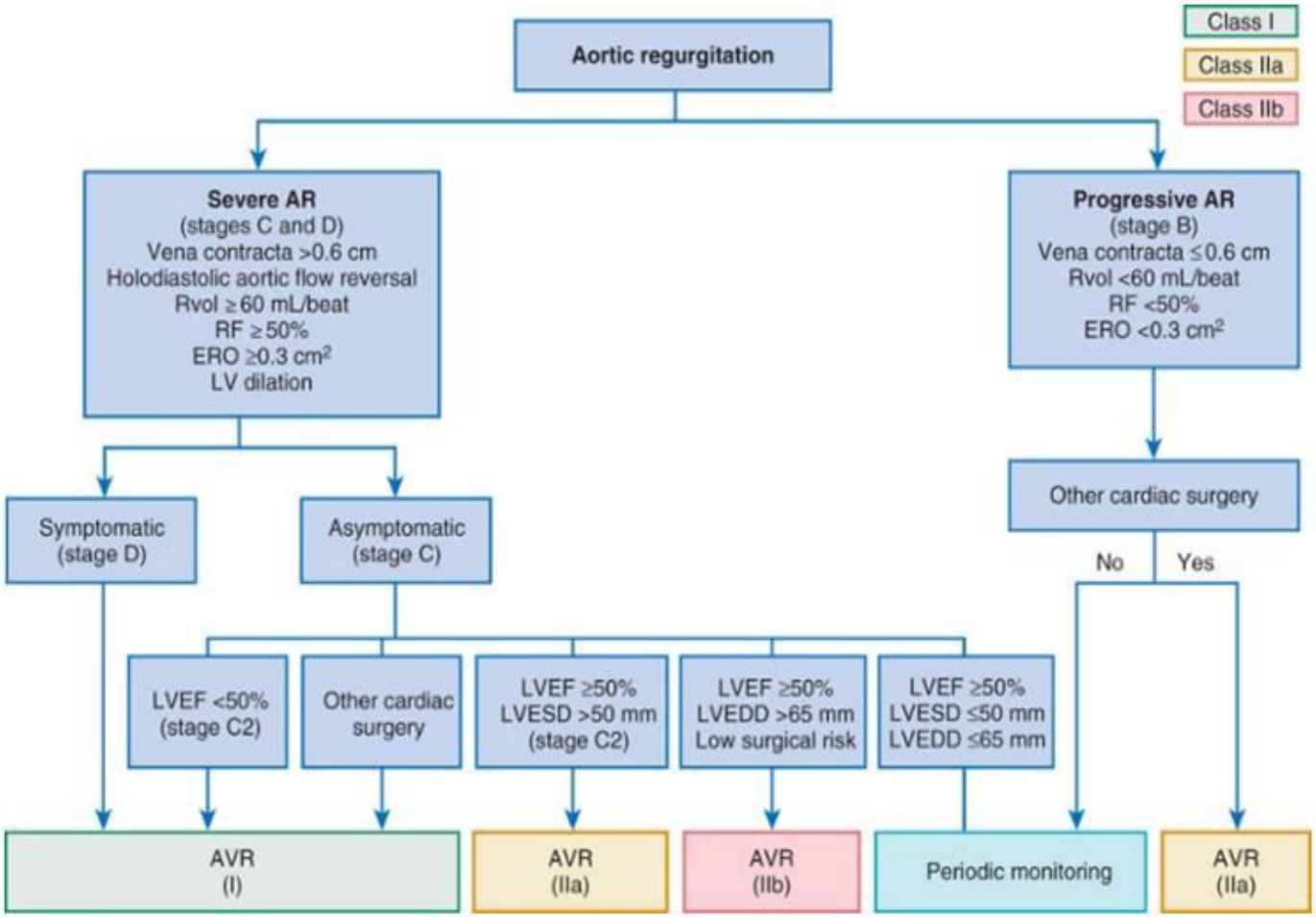

TL: Nishimura RA et al. J Am Coll Cardiol 2014;63:e57

Sống còn lâu dài sau phẫu thuật/PXTM và NYHA lúc mổ

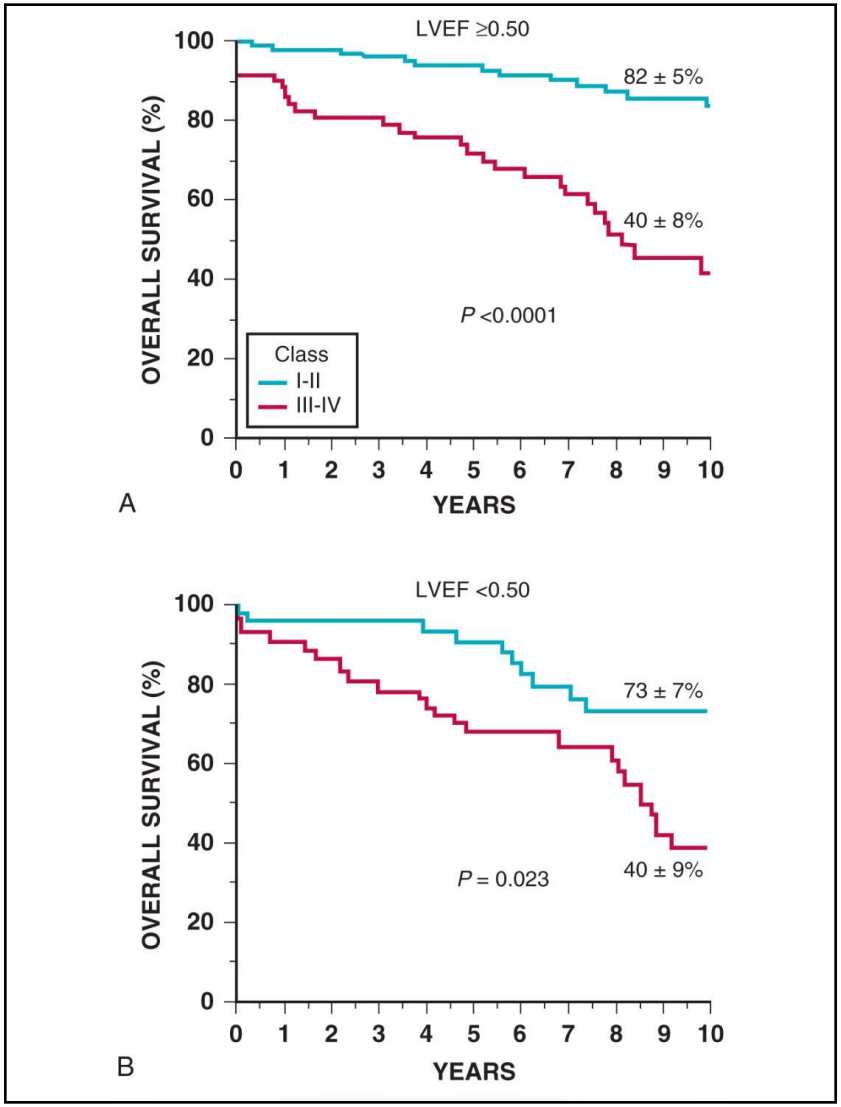

TL: Lindman BR et al. Braunwald's Heart Disease, 11th ed, 2018, Elsevier; p1401-1410

Phẫu thuật hở van ĐMC do dãn gốc ĐMC

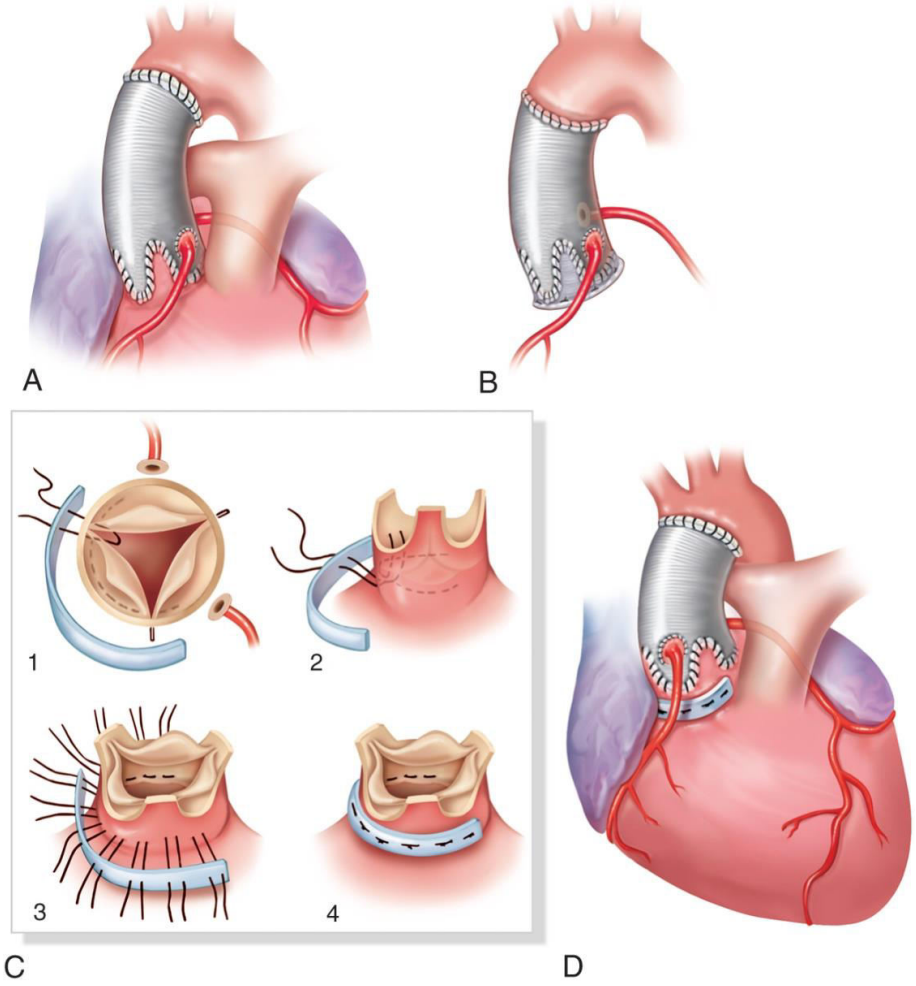

A: remodeling of the aortic root with replacement of all three aortic sinuses.
B: reimplantation of the aortic valve in patients with annuloaortic ectasia and aortic root aneurysm.
C, D: aortic annuloplasty in patients with annuloaortic ectasia

TL: David TE. Ann Thorac Surg 1997;641564

Ca lâm sàng bình thường

MC giữa thực quản, ngang van ĐMC, trục ngang (ME, AV SAX view, 45° – 60°)

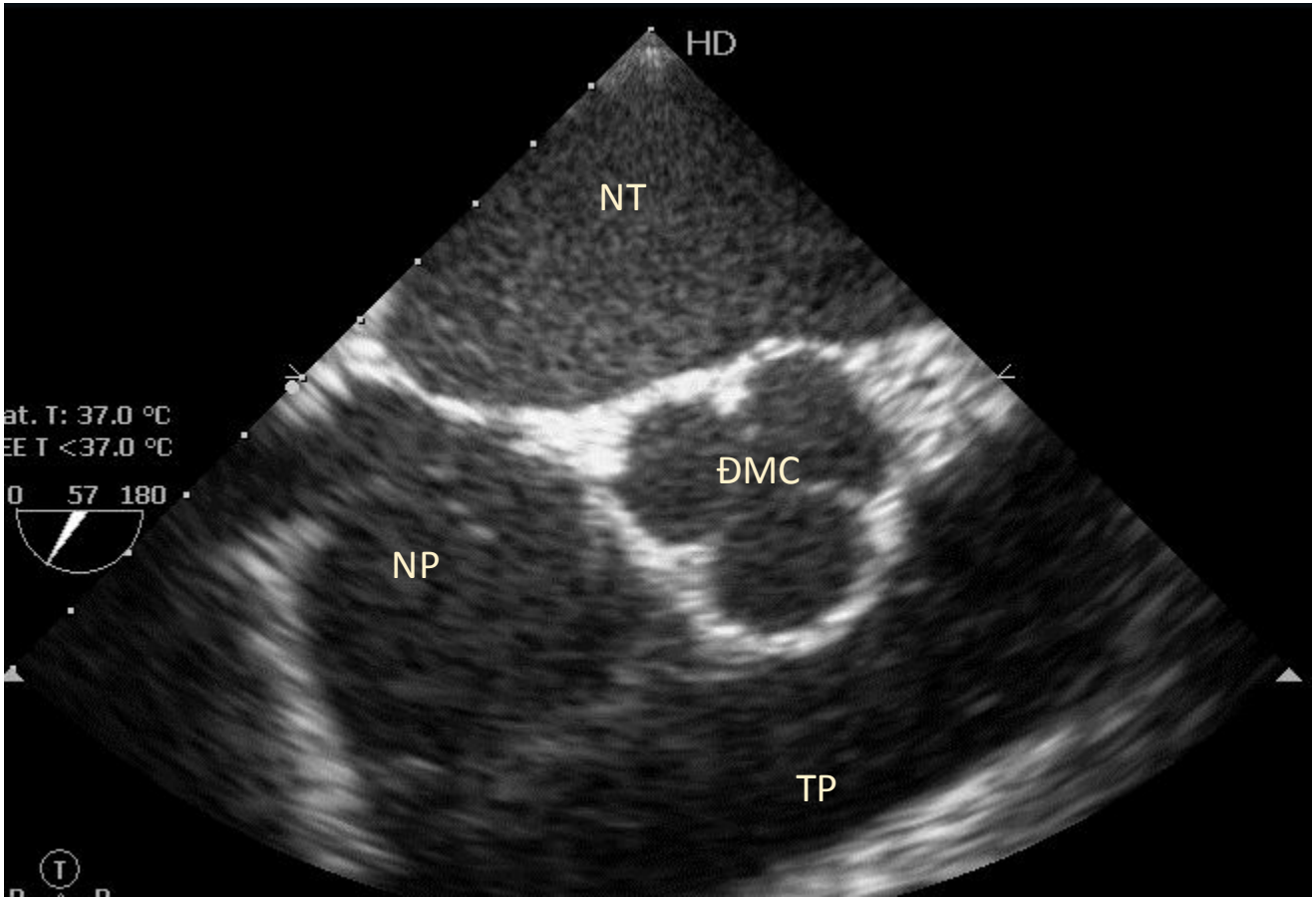

MC giữa thực quản, van ĐMC, trục dọc (ME, AV LAX view, ~ 120°)

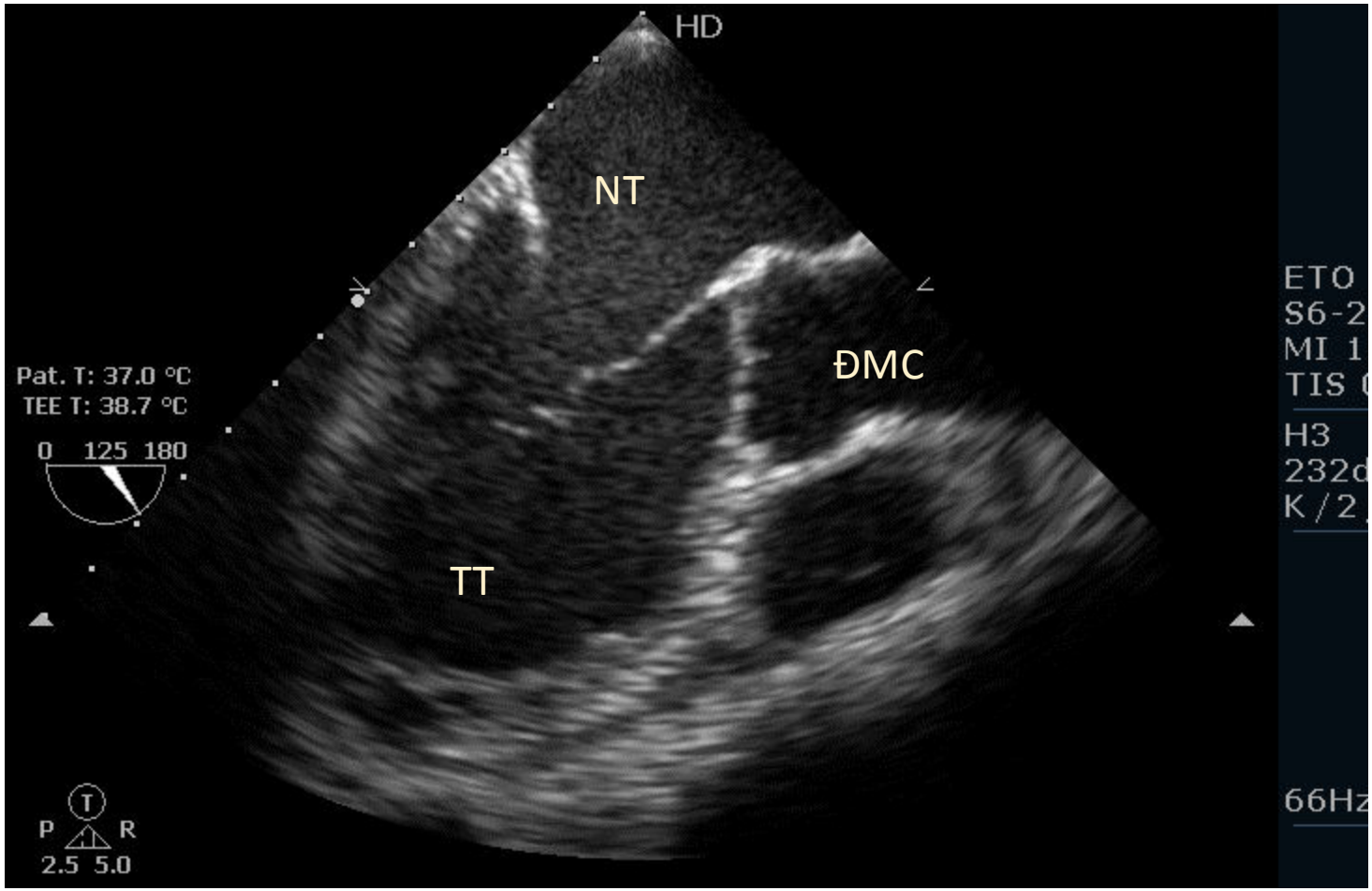

MC qua dạ dày, van ĐMC trục dọc (TG, AV LAX view, ~ 120°)

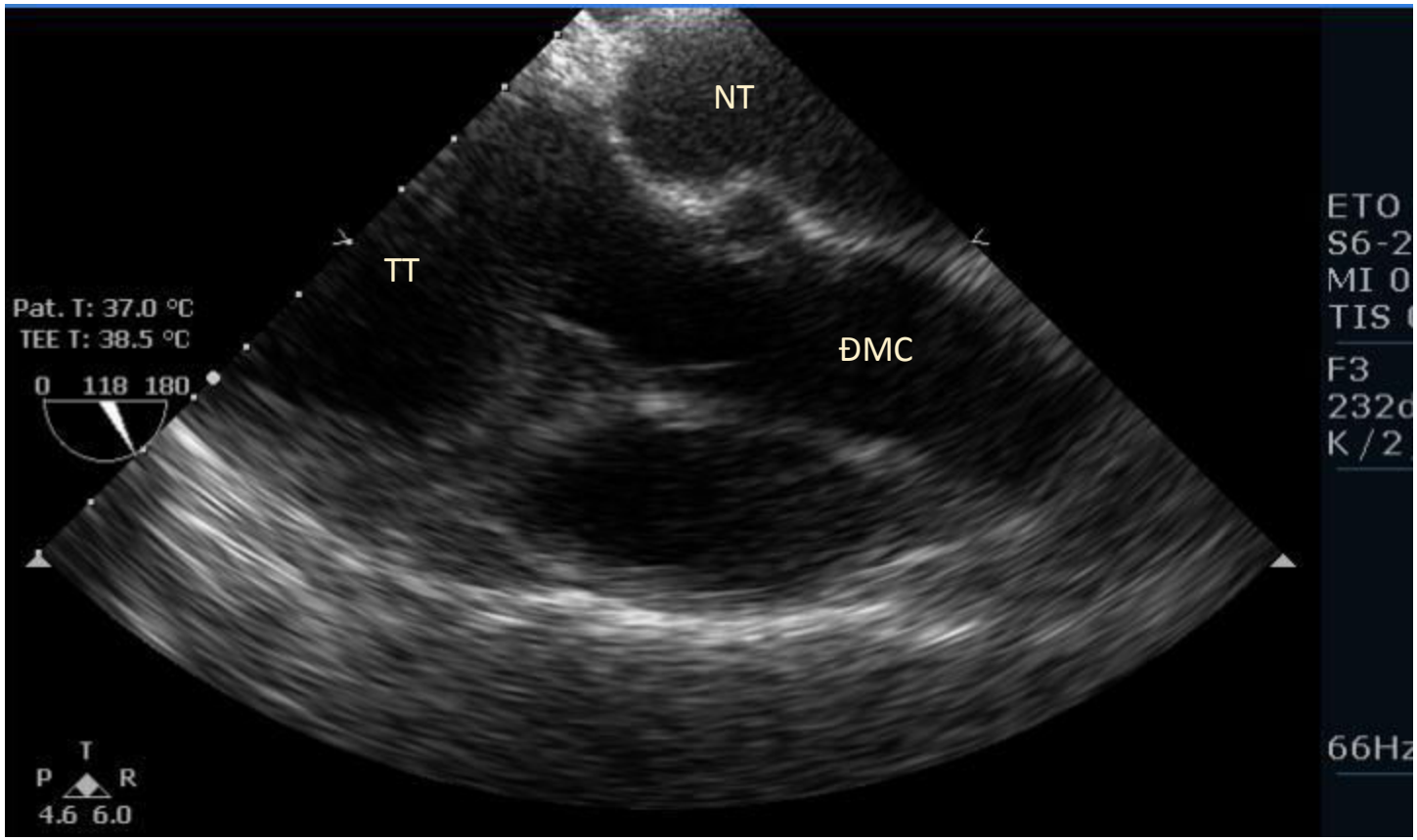

Ca lâm sàng

- BN nam, 53 tuổi
- Chẩn đoán: thông liên thất phần màng (5 mm), hở van ĐMC nặng (4/4 do rách lá không vành), hở van 2 lá nặng ¾ do đứt dây chằng lá trước, phình than ĐMP (50 mm)
- Xử trí: vá thông liên thất, thay van ĐMC, thay van 2 lá, thay van ĐMP + khâu than ĐMP

MC giữa thực quản, ngang van ĐMC, trục ngang (ME, AV SAX view, 45° – 60°)

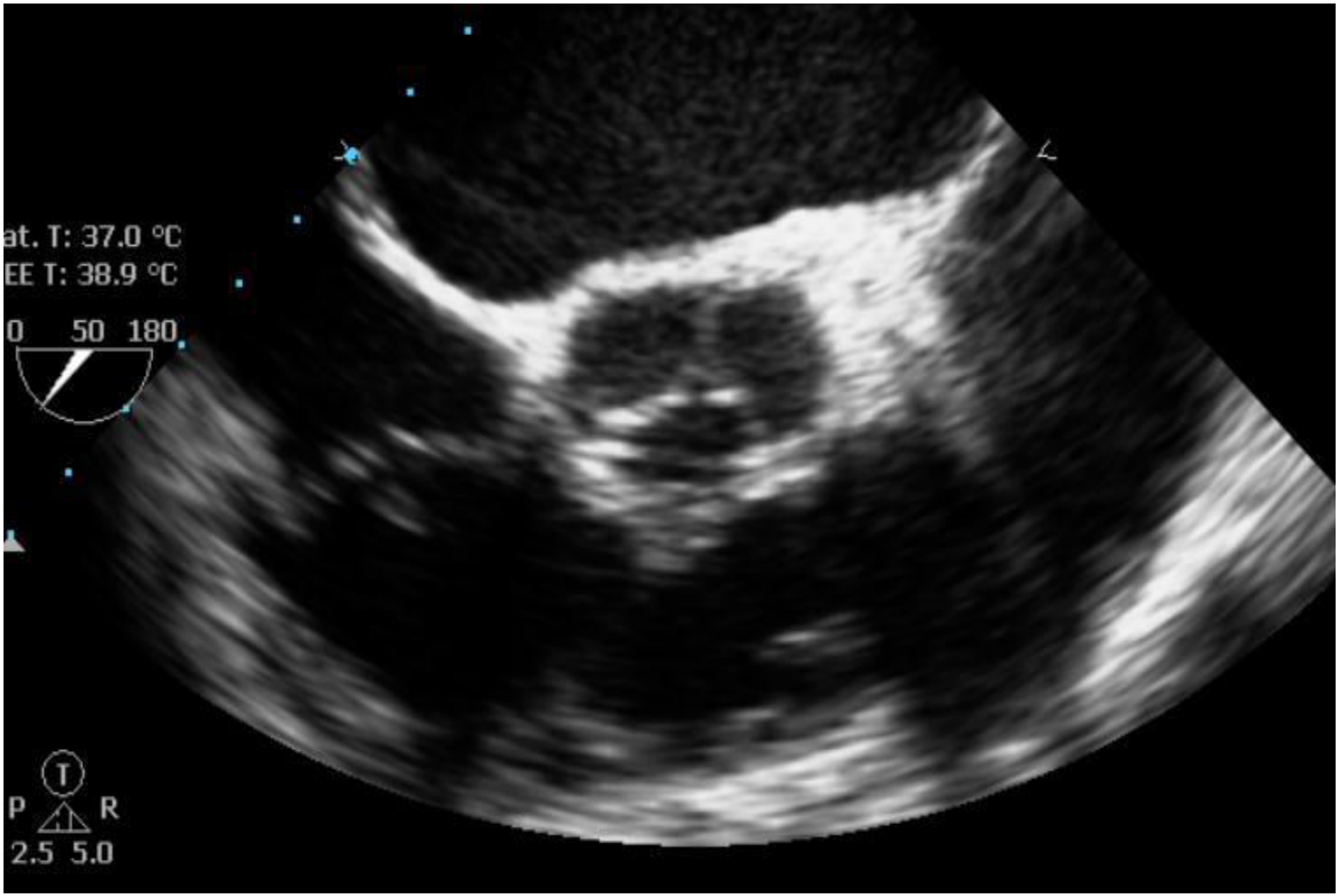

MC giữa thực quản, van ĐMC, trục dọc (ME, AV LAX view, ~ 120°)
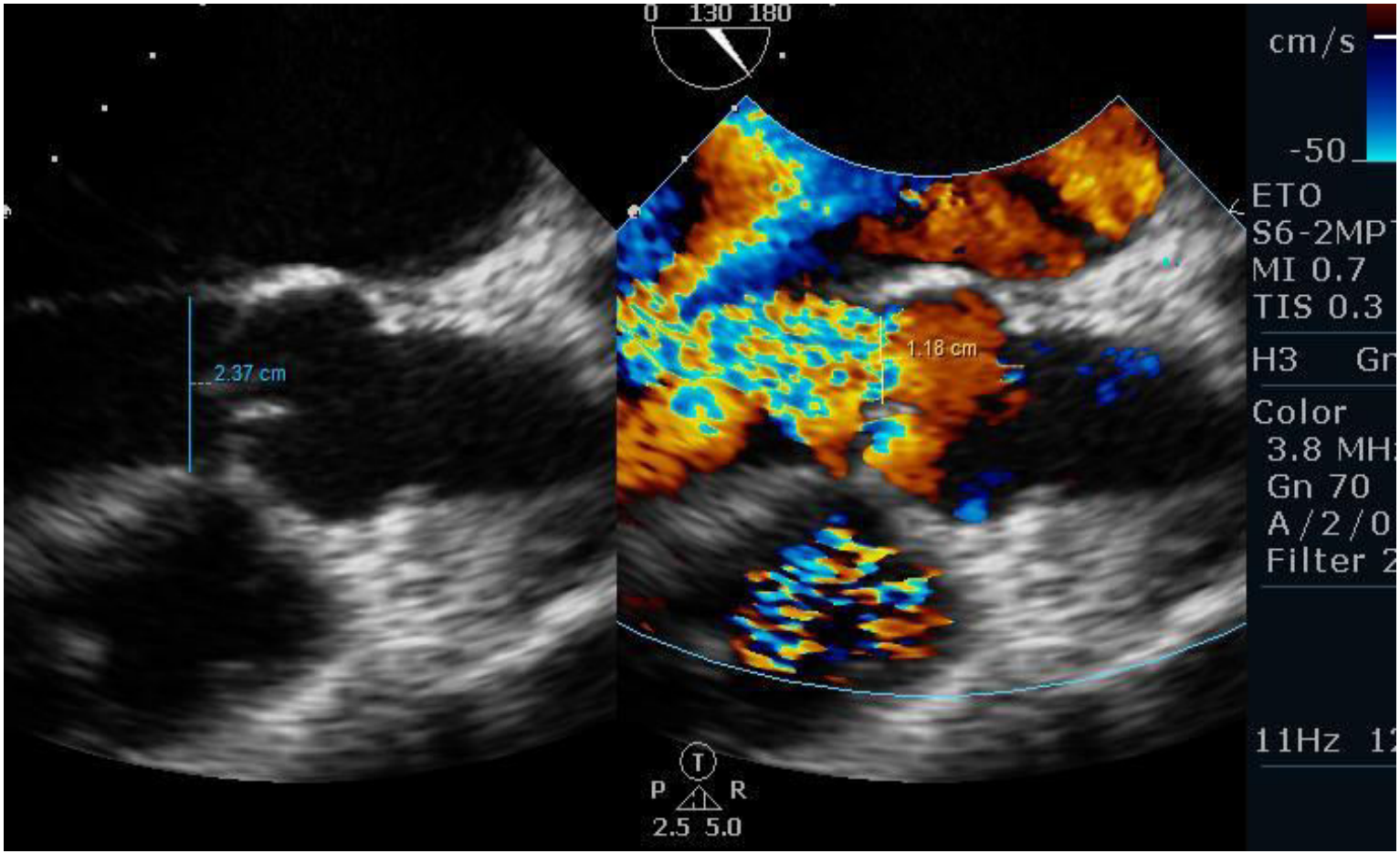
MC giữa thực quản, van ĐMC, trục dọc (ME, AV LAX view, ~ 120°)